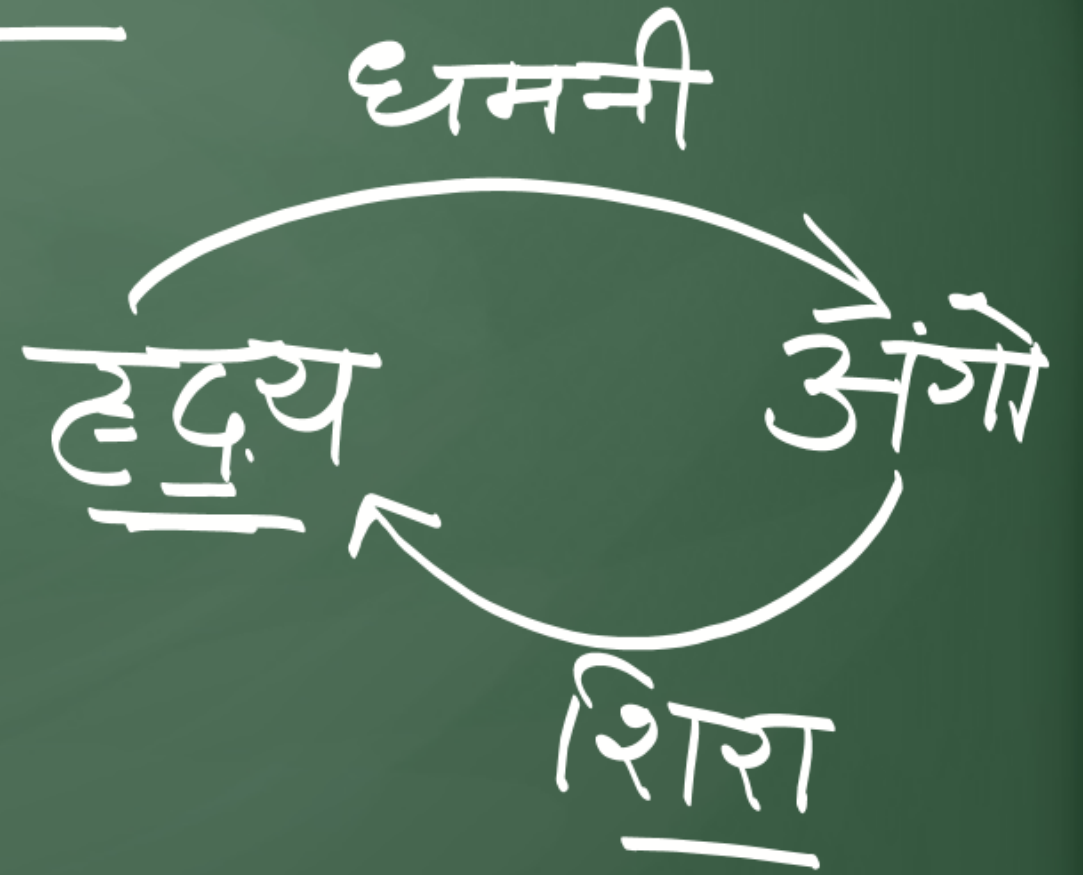
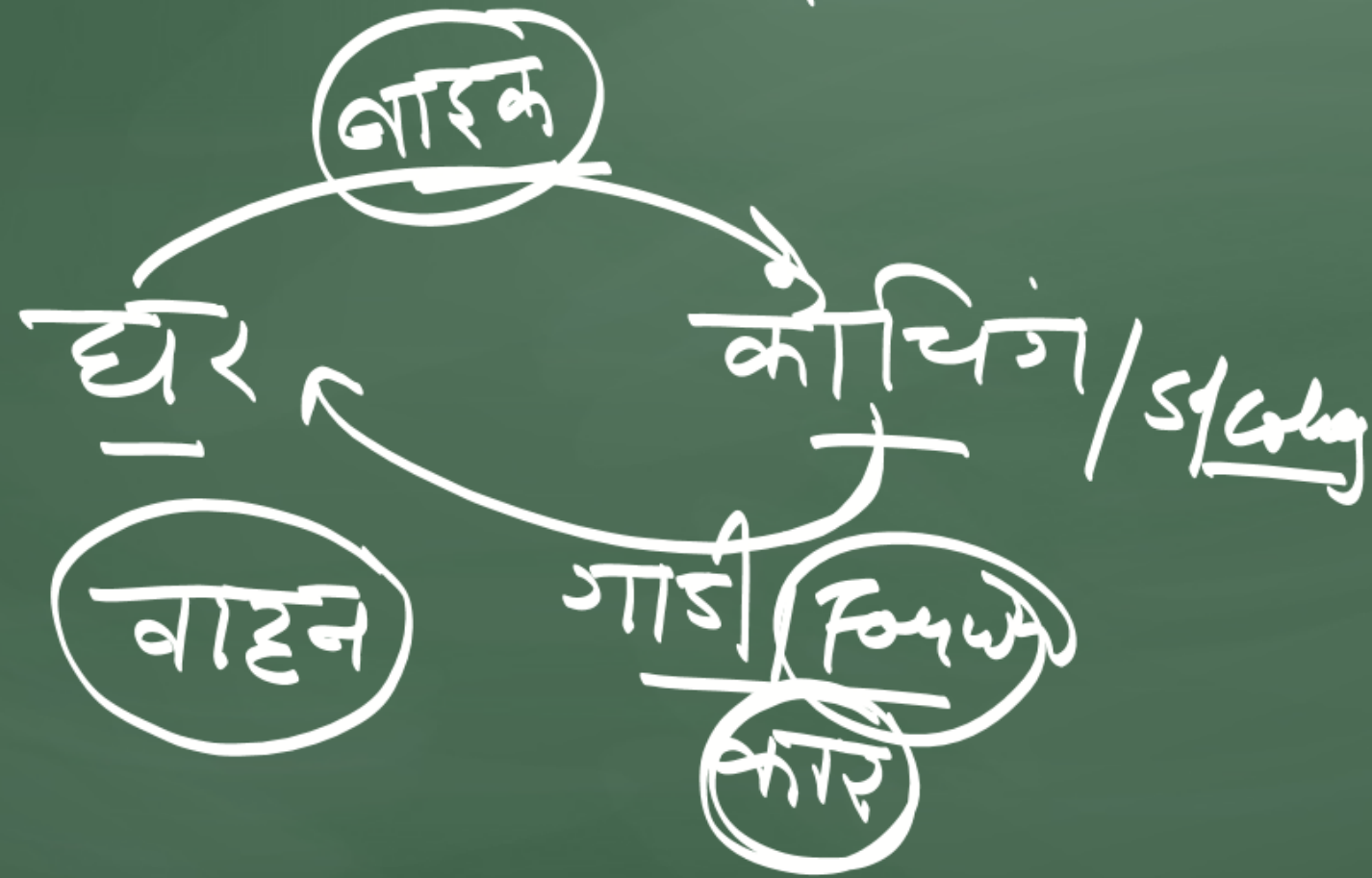

रक्त Blood
— * —



शिरा (Vein)

- शिराओं में रक्त अंगों से हृदय की तरफ बहता है।
 - शिराओं में अशुद्ध रक्त बहता है।
 - इनमें कपाट पाए जाते हैं।
 - ये उपरी भाग में पाए जाते हैं।
 - इनकी दीवारें मोटी तथा गुहा सजरी होती हैं।
 - इनमें अनऑक्सीकृत रक्त बहता है।
- उत्सोस
इन्जेक्शन
ब्लड
→ शिराओं

धमनी

→ इनमें रक्त प्रवाह हृदय से अंगों की ओर होता

→ इनमें रक्त दाब उच्च होता है।

→ इनमें रक्त का प्रवाह सर्वत्र हृदय से दूर होता है।

→ सामान्यतः इनमें शुद्ध रक्त बहता

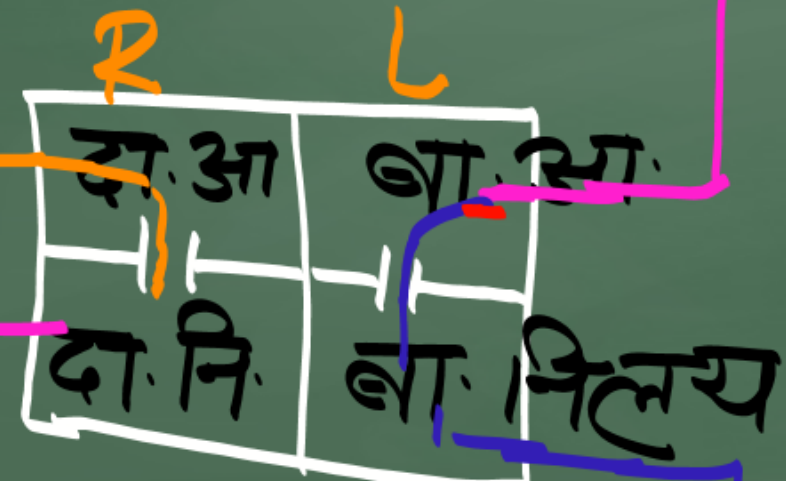
इनमें आक्सीकृत रक्त बहता है।

रक्त का प्रवाह असतत होता है।

*
 पम्पनी आर्य
 कुफुल धमनी

परिसंचरण
 $CO_2 \uparrow$ $O_2 \downarrow$

कुफुल



शरीर

कुफुल शिरा
 (पम्पनी वेन)

महाधमनी (Aorta)

महाशिरा

